Aus der Universitäts-Klinik für Ohren-, Nasen- und Kehlkopfkrankheiten in Erlangen (Direktor: Prof. Dr. F. Specht).

Über das Wesen und die Bedeutung der Schnittführung nach K. PETER bei der Radikaloperation der Kieferhöhle

INAUGURAL-DISSERTATION

zur Erlangung der Doktorwürde der hohen medizinischen Fakultät der Friedrich-Alexander-Universität Erlangen

vorgelegt von

ADOLF SCHMID

Volontärassistent aus Bad Reichenhall

Tag der mündlichen Prüfung: 31. März 1937

1937

DRUCK VON R. OLDENBOURG, MÜNCHEN UND BERLIN

1938/19

Referent: Privatdozent Dr. med. H. Richter

Dekan: Geh. Medizinalrat Prof. Dr. med. H. Jamin

R. UNIV.
BIBLIOTHEEK
LEIDEN

Meinen lieben Eltern

in Dankbarkeit gewidmet.



Digitized by the Internet Archive
in 2026

https://archive.org/details/IA41533921_0037

Einleitung.

Die Eröffnung der Kieferhöhle zum Zwecke ihrer Radikaloperation kann vom Munde aus sowie durch den unteren Nasengang geschehen. Die in Kliniken und wohl auch in der Praxis am häufigsten angewandte Operationsmethode ist die von Desault eingeführte und von Küster wieder empfohlene Resektion der fazialen Kieferhöhlenwand, an welche sich die Vollendung der Radikaloperation nach den Angaben von Luc-Caldwell oder A. Denker anschließt. In der Regel wird zur Freilegung der fazialen knöchernen Kieferhöhlenwand ein Schnitt in oder nahe der Umschlagfalte der Mundschleimhaut in der Fossa canina gemacht, der „oberhalb des Weisheitszahnes beginnt, horizontal nach vorne verläuft, das Frenulum durchtrennt und noch 1 cm weit auf die andere Seite hinübergeht“[1]). Die Heilungsneigung dieser Wunde ist im allgemeinen sehr gut, obwohl eine eigentliche Asepsis kaum durchführbar ist. Die Praxis hat aber gezeigt, daß trotz exakter Blutstillung der gewünschte Erfolg zuweilen nicht erzielt wird, sondern daß sich sogenannte „Antrumfisteln“ bilden können, weil die Auflagefläche, die der zurückgeschlagene Weichteillappen an den Knochen zur Verklebung findet, nicht breit genug ist. Aus diesem Grunde hat K. Peter eine neue Schnittführung für die Kieferhöhlenoperation angegeben, deren Zweckmäßigkeit in dieser Arbeit überprüft werden soll.

---

[1]) A. Denker, Die Krankheiten der Nase und ihrer Nebenhöhlen aus dem Lehrbuch der Krankheiten des Ohres und der Luftwege von Dr. Alfred Denker u. Dr. W. Brünings (S. 332).

Der Zahnfleischrandschnitt nach K. Peter.

Der „Zahnfleischrandschnitt", wie er von K. Peter genannt wird, wird auf folgende Weise gelegt: Ein mit einem schmalen spitzen Messer ausgeführter, senkrechter, bis zur Umschlagfalte reichender und durch Schleimhaut und Periost bis zum Knochen durchdringender Weichteilschnitt begrenzt den Lappen nach vorne

Abb. 1. Verlauf des Zahnfleischrandschnittes zur Denkerschen Radikaloperation (nach K. Peter).

(Abb. 1). Nach mündlicher Empfehlung des Autors wird die vordere Begrenzung neuerdings durch einen schräg nach oben und auswärts geführten Schnitt dargestellt, weil dadurch eine leichtere Abhebung des Periosts vom Knochen gewährleistet wird. Dann werden die zu dem Lappen gehörenden Papillen ebenfalls bis auf die knöcherne Grundlage durchtrennt, ohne die buccale Fläche derselben zu verletzen, so daß eine dem Zahnfleischrand parallele Schnittführung entsteht. Man präpariert dann die äußersten Teile der Gingiva propria an der Zahnleiste ab, wobei man darauf achten muß, nicht zwischen Zahn und Zahnfachwand zu kommen, da sonst eine Verletzung gesetzt würde, die zum Schwund des

Zahnfaches führen könnte. Der noch fest anhaftende Teil der Gingiva propria und die Mucosa vestibuli oris wird nun mit einem feinen Raspatorium bis zur Umschlagfalte stumpf abgelöst. Die Eigenart des Gewebes macht es zur Pflicht, möglichst vorsichtig zu arbeiten, da eine stumpfe Verletzung der Gingiva propria leicht zu einer Atrophie derselben führen kann. Um einen Einriß des Gewebes zu vermeiden, wird das Zahnfleisch stufenförmig abgetrennt. Ist das Gebiet der Gingiva propria überschritten, so kann man die Weichteile mit den üblichen breiten Raspatorien bis zur Umschlagfalte abpräparieren. Sodann wird nach dem

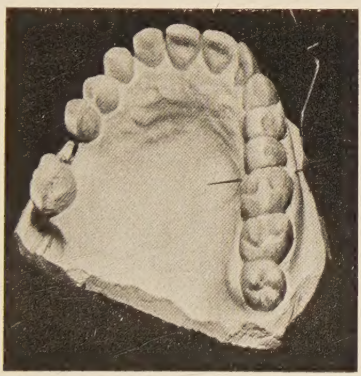

Abb. 2 Erste Phase der Papillennaht (nach K. Peter).

bekannten Operationsverfahren weiter gearbeitet, wobei der Assistent beim Hakenhalten genau darauf achten muß, daß der losgelöste Zahnfleischrand nicht verletzt wird.

Nach vollendeter Radikaloperation bringt man den Lappen wieder in seine alte Lage zurück, wo er sich seiner knöchernen Unterlage gut anpaßt. Mit feinster japanischer Rohseide Nr. 00 werden dann die Papillen zusammengenäht. Es empfiehlt sich, dabei feine gerade Nadeln mit federndem Öhr und als Nadelhalter „den nach Eiselberg-Mathieu für Gaumennähte“[1]) zu be-

[1]) K. Peter, Zur Schnittführung bei Kieferhöhlenoperationen aus der Zeitschrift für Hals-, Nasen- und Ohrenheilkunde (S. 343), Bd. 26.

nützen. 2—3 mm oberhalb der Papillenspitze wird eingestochen und die Nadel so durch das Interdentalgewebe geführt, daß sie an entsprechender Stelle auf der palatinalen Papille erscheint (Abb. 2). Die Nadel wird durchgezogen und vom Faden abgestreift. Die beiden Fadenenden werden nun mit den Händen angespannt und von der Kaufläche her in den Interdentalraum eingeschoben. Dann erst wird geknotet. Zieht man nämlich die beiden Fadenenden ohne Spannung durch den Interdentalraum, so reißt der

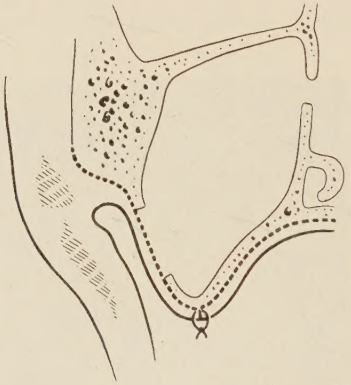

Abb. 3. Alveolarkammschnitt beim zahnlosen Oberkiefer. Auflage der Wundlippen auf Knochen. Naht- und Schnittverschiebung. Gute Prognose (nach K. Peter).

palatinale Nahtaustritt leicht ein. Auf diese Weise wird jede Papille für sich genäht. Die Heilung erfolgt dann ohne sichtbare Nahtlinie.

Falls das Gebiß nicht mehr vollständig ist, wird der Schnitt in dem bezahnten Abschnitt als Randschnitt, in den Gebißlücken als Alveolarkammschnitt geführt. Ebenso ist dann auch der Verlauf der Naht. Ist der Kiefer vollständig zahnlos, so verläuft der Schnitt auf der Höhe des Alveolarkammes, wodurch eine breite Auflagefläche zur Verklebung und Verschiebung des Schleimhautschnittes und der Naht nach dem Prinzip des Wechselschnittes erreicht wird (Abb. 3).

Vorteile des Zahnfleischrandschnittes.

Der Hauptvorteil des Peterschen Zahnfleischrandschnittes liegt in der für diese Gegend besten Ausnützung des Prinzips des Wechselschnittes. Durch die Verlegung des Schnittes an den Zahnfleischrand ist der Schleimhautschnitt und die Naht gegen die Knochenwunde mehr verschoben als bei der üblichen Schnitt-

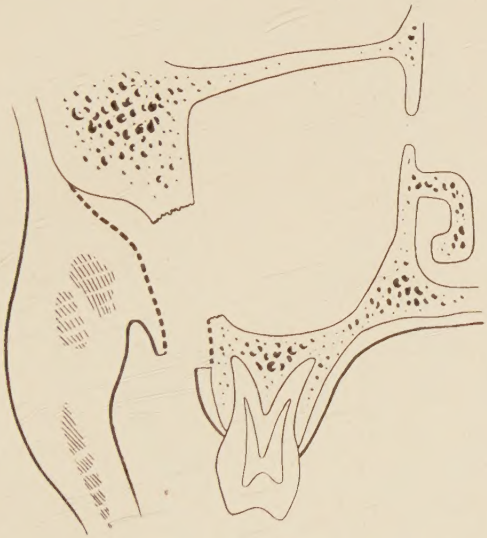

Abb. 4. Schnitt zur Kieferhöhleneröffnung. Gute Heilungsbedingungen. Genügende Auflagefläche, Schleimhautwunde und Naht gegen Wunde verschoben. Gute Prognose. Heilung gesichert (nach K. Peter).

führung in der Fossa canina. Aus diesem Grunde findet der die Knochenwunde bedeckende Schleimhautlappen eine bessere knöcherne Unterlage zur Verklebung als sonst, was für die Prima intentio sehr wesentlich ist (Abb. 4 u. 5).

Bei den Dolichocephalen, bei denen ein hoher Oberkiefer mit hohem Alveolarfortsatz und länglicher Fossa canina gefunden wird, sind die Bedingungen für eine Verklebung auf knöcherner

Grundlage und daher für eine günstige Prima intentio vorhanden. Hier wird es gut möglich sein, den Schleimhautschnitt so zu legen, daß die tiefste Stelle des Loches in der Kieferhöhlenwand einige Millimeter bis 1 cm von ihm entfernt bleibt. Beim Brachycephalen dagegen findet man einen niedrigen Alveolarfortsatz. Die Umschlagfalte liegt deshalb dicht bei der Zahnreihe, so daß

Abb. 5. Zahnfleischrandschnitt zur Kieferhöhleneröffnung. Breite Auflage der Wundlippen auf Knochen. Schnitt und Naht gegen die Wunde verschoben. Gute Prognose für Prima intentio (nach K. Peter).

der Schleimhautschnitt in der Nähe oder direkt auf den Knochendefekt verläuft. Dadurch ist eine Stichkanalinfektion vom Antrum und der Mundhöhle her möglich. Außerdem kann der Muskelzug ein Klaffen der Naht hervorrufen, da die knöcherne Unterlage zur Ruhigstellung der Schleimhautwunde durch Verklebung fehlt. Man hat durch Umstülpen der beiden Schleimhaut-

wundränder und die dadurch geschaffene Aufeinanderlagerung von Bindegewebe auf Bindegewebe eine bessere Verklebung der Schnittlinie gesucht (Abb. 6). Durch Zug nähern sich aber die beiden Wülste der Wundlippen derart, daß sie sich nunmehr doch mit

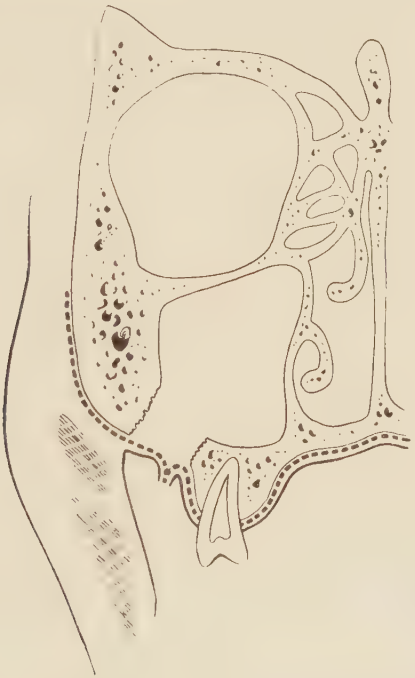

Abb. 6. Schleimhautwunde und Naht überdecken die Operationswunde. Wundlippen ohne Auflage auf Knochen. Ektropium zur besseren Verklebung. Prognose zweifelhaft. Antrumfistel möglich (nach K. Peter).

den Schnittflächen berühren. Diese Fälle führen erfahrungsgemäß sehr oft zu Antrumfisteln.

Bei der Benützung des Peterschen Zahnfleischrandschnittes wird der Alveolarfortsatz als ergänzende Auflagefläche zur besseren Verklebung der Schleimhaut mit der knöchernen Unterlage ver-

wandt, wodurch eine bessere Wundheilung gewährleistet wird. Am besten ist dies aus den beigefügten Zeichnungen zu ersehen.

Ein anderer nicht zu unterschätzender Vorteil des Zahnfleischrandschnittes liegt in seiner Verwendung für plastische Zwecke. Erfahrungsgemäß kommen als Ursache für Kieferhöhlenempyeme kariöse Zahnwurzeln mit anschließender Periostitis und Ostitis des Alveolarfortsatzes in Betracht. Kommen solche dental bedingten Kieferhöhlenempyeme zur Operation, so kann man zwei Wege einschlagen. Man kann einmal zuerst den schuldigen Zahn entfernen und erst nach Verheilung der Alveolen die Antrumoperation vornehmen oder man operiert einzeitig. Meistens wird auf letzterem Wege vorgegangen. Man beginnt in diesem Falle mit der Zahnentfernung, wobei man nicht selten den Antrumboden perforiert oder eröffnet vorfindet, weil „ein bis in die Kieferhöhle reichendes Granulom auszulöffeln war“[1]). Dieser Umstand kann sehr leicht zu einer alveolären Antrumfistel führen, wenn „nach der Operation keine primäre Heilung des Blutthrombus der Alveole erfolgt“[2]). Um die Entstehung einer alveolären Antrumfistel zu vermeiden, versucht man, das Zahnfleisch über der Alveole zu vernähen, wodurch eine Infektion von der Mundhöhle her verhindert werden kann. Wurde aber der Rand der Alveole bei der Extraktion verletzt, so mißlingt dieser Versuch.

Bei der gleichzeitig durchgeführten Radikaloperation der Kieferhöhle wird zumeist der übliche Schleimhautschnitt in der Fossa canina angewandt, wodurch eine Zahnfleischbrücke am Alveolarfortsatz entsteht, die bei der Naht doppelseitig in Anspruch genommen wird (Abb. 7). Dabei kommt es häufig zum Einreißen der Nähte, was wiederum die Entstehung einer Antrumfistel zur Folge hat. Man muß deshalb in solchen Fällen die Zahnfleischbrücke mit der dazu gehörenden Alveolarwand resezieren und zum primären Verschluß Wangenweichteile benützen.

Durch die Verwendung des Petersehen Zahnfleischrandschnittes werden diese Übelstände beseitigt. Der große ungeteilte

[1]) u. [2]) K. Peter, Zur Schnittführung bei Kieferhöhlenoperationen aus der Zeitschrift für Hals-, Nasen- und Ohrenheilkunde (S. 344), Bd. 26.

und gut ernährte Schleimhautlappen leistet bei der Deckung solcher dentaler Antrumfisteln die besten Dienste. Es ist in diesem Falle aber ratsam, zuerst den Zahnfleischlappen abzupräparieren, da bei der Zahnextraktion die Gingiva propria oft verletzt wird. Dann werden der oder die schadhaften Zähne entfernt und nach beendigter Radikaloperation die Naht in der Höhe des Alveolarkammes gelegt, wodurch eine vollständige Deckung des Knochen- und Zahndefektes erzielt wird.

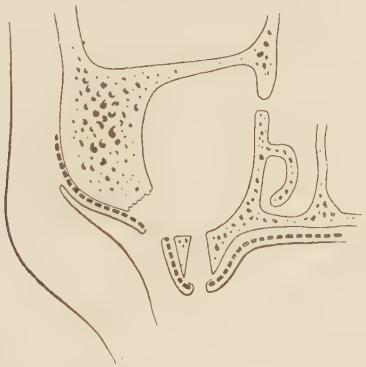

Abb. 7. Zustand beim dentalen Antrumempyem. Schnittwunde in der Umschlagfalte und die mit der Kieferhöhle kommunizierende Alveole erfordern doppelte Naht. Die Zahnfleischbrücke auf der Alveole ist nicht immer verwendbar (nach K. Peter).

Ein weiterer Vorteil liegt in der Heilung ohne sichtbare Naht, was für das kosmetische Ergebnis von großem Nutzen ist. Lediglich der Entlastungsschnitt nach oben auswärts hinterläßt eine kleine Einkerbung, die aber kaum auffällt. Die Papillen verkleben mit ihrer knöchernen Unterlage so vollkommen, daß von einem Einschnitt nichts mehr zu sehen ist.

Diesen Vorteilen stehen nun einige Nachteile gegenüber, die aber leicht zu umgehen sind. Schon oben wurde festgestellt, daß bei der Führung des Schnittes und bei der Loslösung des Zahnfleischlappens sehr vorsichtig gearbeitet werden muß, da eine

Verletzung des Gewebes eine Atrophie desselben zur Folge haben kann. Beim Hakenhalten muß jede stumpfe Verletzung vermieden werden. Das sind aber Umstände, die den geübten Operateur nicht davon abhalten können, diese neue Schnittführung zu benützen. Es ist ferner notwendig, daß sich der Rhinologe vor dem Eingriff von dem Zustand des Zahnfleisches überzeugen muß. Krankhaft verändertes Zahnfleisch gewährleistet keinen Erfolg. Der Zahnstein muß deshalb erst entfernt, entzündliche oder ulzeröse Erkrankungen des Zahnfleisches müssen behandelt und zur Abheilung gebracht werden.

Erfahrungen der Erlanger Klinik.

An Hand von 20 operierten Kranken sollen nun die Ergebnisse, die in der Universitätsklinik für Ohren-, Nasen- und Kehlkopfkrankheiten in Erlangen mit der Schnittführung nach K. Peter erzielt wurden, mitgeteilt werden. Die zahnärztlichen Beratungen wurden von dem früheren Oberarzt der Erlanger Universitäts-Zahn- und Kieferklinik, Herrn Dozent Dr. med. et med. dent. K. Peter, oder Herrn Dr. med. et med. dent. habil. H. Paschke durchgeführt.

1. **Hedwig W.,** 31 Jahre alt, hatte vor 4 Jahren ein Zahngeschwür rechts oben, vor 6 Wochen starken Schnupfen mit Bronchitis, vor 5 Wochen schmerzhafte Schwellung der rechten Wange. Sie wurde darauf von einem Zahnarzt am rechten oberen Alveolarfortsatz operiert. Anschließend ergebnislose Spülung der rechten Kieferhöhle.

Befund am 23. 7. 34: Nase: links o. B., rechts: gut luftdurchgängig, vordere Hälfte der r. unteren Muschel operativ entfernt. Aus dem re. mittleren Nasengang entleert sich Eiter. Spülung der re. Kieferhöhle: reichlich leicht foetider, geballter Eiter.

Klinikaufnahme am 26. 7. 34. Befund: Im re. mittl. N'gang Eiter, Spülung der re. Kieferhöhle: Schleimballen.

Röntgenbild. Re. Kieferhöhle nasal- und siebbeinwärts unscharf begrenzt, mäßig verschleiert, ihr Boden anscheinend durch-

brochen. Knochen erscheint in der Umgebung eines Molaren aufgehellt.

Praemolar II und Molar I re. o. müssen wegen Granulomen entfernt werden. Zusammenhang mit Kieferhöhle unsicher.

Am 28. 7. 34 Operation in Lokalanästh.

1. Zahnfleischrandschnitt nach Peter re. oben.
2. Entfernung von Praemolar II und Molar I re. o.
3. Radikaloperation der re. Kieferhöhle nach Luc-Caldwell. Eine Verbindung zwischen Kieferhöhle und Alveolen der entfernten Zähne wurde nicht festgestellt. Naht.

Verlauf: Keine Schwellung der rechten Wange, gute Lage des Zahnfleischlappens, Naht reizlos. Am 2. 8. 34 Entfernung der Nähte, die sehr gut gehalten haben. Bei einer Nachuntersuchung am 18. 8. ist die Narbe fest.

2. **Hugo G.**, 65 Jahre alt. Mitte Februar 1934 Grippe, anschließend Fahrt nach Südamerika, wo er sich erneut erkältete. Röntgenaufnahme in Porto Alegre ergab eine Verschattung der linken Kiefer- und Stirnhöhle. Heimreise. Klagt über gelbliche, manchmal fötide Absonderung aus der linken Nasenhöhle und manchmal auftretende Kopfschmerzen über der linken Stirn.

Befund: Nase re. o. B., li. fötider Eiter nach Coc. Am Ostium frontale Eitertropfen. Li. Alveolarfortsatz o. B., L. o. steht nur ein gesund aussehender Molar, sonst Prothese. Kieferhöhlenspülung li. ergibt reichlich fötiden Eiter, weitere Spülungen der li. Kieferhöhle ebenfalls. Die Zahnuntersuchung ergibt deutlichen Zusammenhang der Kieferhöhle mit den Zähnen.

Am 8. 8. 34 Operation in Lokalanästh.

1. Zahnfleischrandschnitt nach Peter.
2. Extraktion des I. Schneidezahnes, Praemolar II und Molar VII. An der Spitze des Praemolar II kleine Zyste, an der palat. Wurzel des VII breiter granul. Zugang zur li. Kieferhöhle.

3. Operation der li. Kieferhöhle nach Caldwell-Luc. Glättung des Alveolarkammes und Primärnaht der oralen Wunde.

Verlauf: Fieberfrei, fast keine Schwellung der Wange, Kieferhöhlenspülung o. B., Naht vollkommen reizlos, liegt gut auf. Am 13. 8. 34 Entfernung der Nähte, Nase sauber, kein Fötor. Orale Naht am 14. 8. reizlos, auch an den Zahnextraktionsstellen vollkommen geschlossen. Beschwerdefrei entlassen. Nachuntersuchung am 5. 7. 35 ergibt Verschluß der oralen Wunde.

3. **Lisette M.,** 23 Jahre alt. Seit August 1933 in Behandlung wegen Kieferhöhleneiterung re. Kieferhöhlenspülungen und Kopflichtbäder erzielen zeitenweise Besserung. Die Spülungen ergeben fast immer reichlich Eiter, der manchmal fötide ist. Am 17. 9. 34 wird sie in die Klinik aufgenommen. Sie klagt jetzt auch über brennende Schmerzen über und rechts von der Nasenwurzel, hat keine Zahnschmerzen, nur bei starkem Biß leichte Schmerzen an einem plombierten Zahn re. oben.

Befund: Nase: leicht behinderte Luftdurchgängigkeit, geringe Rhinitis re., kein Eiter. Die Spülung der re. Kieferhöhle: diff. eitrige flockige Trübung, kein Fötor.

Röntgenaufnahme: Re. Kieferhöhle und re. Siebbein im ganzen leicht verschleiert. Li. o. B. Unterhalb der re. Kieferhöhle rundliche Aufhellung, die wahrscheinlich einem Granulom entspricht.

18. 9. 34: Granulom an der Wurzelspitze des II. Praemolar Wurzelbehandlung und Füllung.

Am 19. 9. 34 Operation in Lokalanästh. Zahnfleischrandschnitt nach Peter. Äußere Wand der Kieferhöhle in der Gegend des Granuloms des II. Praemulars leicht gewulstet. Operation nach Caldwell-Luc, Wegnahme der Wurzelspitze des V. re. oben und Wundnaht.

Verlauf: 24. 9. Entfernung der Nähte, Schleimhautlappen liegt gut an, Narbe reizlos. Wange noch etwas geschwollen. Spü-

lung der re. Kieferhöhle o. B. Am 6. 10. Entlassung. Das Zahnfleisch ist im Bereich der Wunde mit der knöchernen Unterlage wieder fest verwachsen.

4. **Auguste Z.,** 21 Jahre alt. Seit 8 Wochen zeitenweise Ohrenschmerzen li., hauptsächlich bei Zugluft. Seit 3 Tagen dauernd Schmerzen. Aus beiden Nasenöffnungen kommt wechselnd schleimiges Sekret. Keine Kopfschmerzen.

Befund: Nase: Li. schlechter als re. luftdurchgängig, basale Leiste rechts, Muscheln stark geschwollen, hyperplastisch, ebenfalls li. mehr als re., mittlere Muschel liegt dem Septum an, kein Eiter. Muscheln schwellen re. sehr gut ab, li. nicht. Auch jetzt kein Eiter sichtbar. Ohren und Gebiß o. B.

Röntgenbefund: Kieferhöhle gut begrenzt ohne auffallende Verschleierung, re. Siebbein o. B., li. besonders hinten leicht verschattet.

Spülung der li. Kieferhöhle ergibt zuerst einige nicht fötide Flocken, einige Tage später aber diffuse eitrige, nicht fötide flockige Trübung.

Am 20. 9. 34 Operation in Lokalanästh. Zahnfleischrandschnitt nach Peter, äußere Wand der Kieferhöhle nicht verändert. Operation nach Caldwell-Luc. Seidennaht der oralen Wunde.

Verlauf: Am 24. 9. 34 Entfernung der Nähte. Das Zahnfleisch liegt im ganzen gut an. Wange noch etwas geschwollen. Kieferhöhlenspülung ergibt noch einige Flocken. Am 4. 10. ist das Zahnfleisch gut verheilt.

5. **Johann G.,** 32 Jahre alt. Seit 7 Wochen bemerkte er ein Anschwellen der re. Wange ohne Beschwerden. Hie und da Zahnschmerzen, weswegen er die Zahnklinik aufsuchte, die ihn in die Ohrenklinik überwies.

Befund: An der re. Wange rundliche derbe Vorwölbung, die deutlich fluktuiert. Am re. Nasenboden unterhalb der re. unteren Muschel kleine, etwa linsengroße Vorwölbung, un-

gefähr 3 cm vom Naseneingang entfernt. Nase re. mäßig, li. gut luftdurchgängig. Septum leicht nach li. gestellt mit basaler Leiste li. Re. untere Muschel vasomotorisch geschwollen. Am re. Nasenboden reichlich grauweißes Sekret. Beiderseits leichte Schleimhautrötung. In der re. Fossa canina leichte rundliche derbe Vorwölbung, die vor allem an der Umschlagfalte über dem II. Praemolaren abzutasten ist. Deutliche Fluktuation. Schleimhaut am harten Gaumen kissenartig geschwollen. Zähne: lückenhaft und kariös.

Untersuchung in der Zahnklinik. Re. oben schlechte Wurzel vom 1. Schneidezahn und Eckzahn. 2. Schneidezahn fehlt. I. und II. Praemolar erhalten, ebenso der I. Molar. II. Molar sehr schlecht, III. Molar etwas besser. Oberhalb der Backenzähne mit Übergang auf die re. Wange fluktuierende Geschwulst. Kein Druckschmerz. Spülung der re. Kieferhöhle o. B.

Röntgenbefund der Zahnklinik: Li. Kieferhöhle o. B. Re. Kieferhöhle zu etwa $^2/_3$ durch eine Zyste eingeengt, so daß man von der Kieferhöhle nur noch einen schmalen Rest seitlich und oben erkennt. Siebbein ziemlich frei.

Am 27. 9. 34 Zystenoperation in Lokalanästh. Zahnfleischrandschnitt. Nach Abhebung des Zahnfleisches wird zuerst eine kirschgroße Zyste entfernt, die von den Schneidezähnen ausgeht und in deren Bereich die Nasenbodenschleimhaut freiliegt. Entfernung von 1., 2., 3. re. oben. Danach Freilegung und Auslösung der 2. großen Zyste, sie hat die re. Kieferhöhle verdrängt. In ihrem Bereich fehlt die äußere Kieferhöhlenwand ganz und ein Teil der unteren. Zum Siebbein kein Zugang. Anlage eines breiten Fensters zum re. unteren Nasengang, wo bereits der Knochen fehlte. Dann Entfernung von Zahn 5, 6 u. 7 re. oben. Keine Fistel. Naht der Mundwunde.

Verlauf: 2. 10. 34 Entfernung der 12 Wundnähte, die gut gehalten haben. Am 5. 10. wurde in der Zahnklinik auch noch der

5. Backenzahn li. oben entfernt, wobei der Arzt bei der Auskratzung eines Granulomes in die li. Kieferhöhle gelangte, die er unter Anwendung des Zahnfleischrandschnittes nach Caldwell-Luc operierte. Am 12. 10. werden die Nähte li. entfernt. Die beiden Lappen sind mit der knöchernen Unterlage gut verklebt. Patient wird am 31. 10. entlassen. Die Nähte sind sauber und gut verheilt.

6. **Edgar D.**, 26 Jahre alt. Seit 13. 9. Schwellung am re. Oberkiefer, wohl als Folge des kariösen 2. Schneidezahnes, der auch starke Schmerzen verursacht. Durch Wärme Besserung der Beschwerden. Zahnarzt zog den schlechten 2. Schneidezahn re. oben. Da außerdem noch der ganze harte Gaumen geschwollen war, inzidierte der Zahnarzt, kam jedoch nicht auf Eiter. Durch Bestrahlung mit Wärme geringe Besserung. Er klagt jetzt über übelriechende Eiterung aus der re. Nasenseite, hauptsächlich morgens beim Schneuzen. Keine Kopfschmerzen, kein Schwindelgefühl und keine Zahnschmerzen.

Befund: Nase: Bds. gut luftdurchgängig, Muscheln schlank. An der re. mittleren Muschel gröbere Sekretfäden, ebenso am re. Nasenboden flockiges Sekret, das sehr übel riecht. Septum nach li. gestellt. Re. Nasenboden auffallend verdickt, an einer Stelle kommt man mit der Sonde auf den Knochen. Gebiß lückenhaft und teilweise kariös. Der re. obere Eckzahn fehlt, die Zahnlücke ist glatt. Durchleuchtung: Re. Kieferhöhle auffallend verschattet, li. Kieferhöhle frei. Spülung der re. Kieferhöhle o. B., dagegen entleert sich bei der Spülung durch die Nasenbodenfistel übelriechendes Sekret. Befund am 25. 9. 34 Nase li. o. B., re. Naseneingangsekzem, mittlere Muschel o. B. Schleimhaut am Nasenboden re. stark verdickt, berührt die untere Muschel; in etwa 2½ –3 cm Tiefe befindet sich re. eine eiternde breite Fistel, durch die man auf Knochen stößt. Spülung dieser Fistel ergibt stinkenden Eiter. Am harten Gaumen sieht man gegenüber dieser Fistel eine schmerzhafte Wulstung, wobei es sich offenbar um eine Zahnzyste handelt.

Röntgenaufnahme: Li. Kieferhöhle leicht verschleiert. Im Bereich der re. oberen Schneidezähne deutliche Aufhellung der Knochenstruktur, welche den Eindruck erheblicher Einschmelzung macht.

Am 2. 9. 34 Operation der Zahnzyste in Lokalanästh.

1. Zahnfleischschnitt nach Peter, Ablösung der Weichteile.
2. Entfernung des 1., 3. u. 4. sowie der Wurzel des toten Zahnes. Von dieser geht ein großes Granulom aus, das mit einer Eiterhöhle in der Nase und mit einer 2. Eiterhöhle im harten Gaumen in Verbindung steht. Nach Auskratzung der verschiedenen Buchten Reinigung und Deckung der Öffnung zur Nase durch einen Schleimhautlappen, Tamponade und Verschluß der Wunde mit Seidennaht.

Verlauf: Keinerlei Beschwerden mehr, Naht hält gut. Am 4. 10. Entfernung der Nähte. Die orale Wunde ist gut verheilt, der Patient wird am 11. 10. entlassen. Mundwunde ist vollkommen geschlossen.

7. **Franz D.,** 24 Jahre alt. Vor 1½ Jahren Extraktion des 2. li. oberen Molaren. Seit einem Vierteljahr Durchsickern von fötidem Eiter aus der Extraktionsstelle. Sonst keine Beschwerden. Patient ging zum Arzt, der die Kieferhöhle spülte und ihn in die Ohrenklinik überwies.

Befund: Nase bds. gut luftdurchgängig, Septum etwas nach re. gestellt. Re. untere Muschel vasomotorisch geschwellt, sonstige Muscheln schlank. Gebiß gut, der 2. li. obere Molar fehlt. Bei der Sondierung kommt man in eine etwa 4 cm tiefe Fistel. Die Spülung der li. Kieferhöhle von der Nase aus ergibt einige Schleimflocken.

Röntgenaufnahme in der Zahnklinik: Re. Kieferhöhle o. B., li. auch lufthaltig und scharf begrenzt. An Stelle des entfernten Backenzahnes Öffnung zur li. Kieferhöhle.

Am 3. 10. 34 Operation in Lokalanästh.

1. Zahnfleischrandschnitt.
2. Eröffnung der sehr schmalen Kieferhöhle. Ihre Schleimhaut

ist polypös verändert. An ihrem Boden ist eine kugelige Vorwölbung, in deren Bereich der Knochen morsch, neu gebildet aussieht. Entfernung des Zahnes 8. Danach gelangt man mit einer Sonde durch die Höhle von 7 und 8 zwar nicht in die Kieferhöhle, sondern in die beschriebene Wulstbildung am Boden der Kieferhöhle. Dabei kommt auch Eiter aus der Zahnlücke. Entfernung der Wulstung, bei der es sich offenbar um den durch das Granulom nach oben geschobenen Kieferhöhlenboden handelt. Herstellung des üblichen Fensters zum li. unteren Nasengang. Nach Wegnahme des umliegenden Knochens kann die Wunde auch im Bereich von 7 und 8 gut geschlossen werden.

Verlauf: Fieber- und beschwerdefrei, keine Schwellung der Wange. Nähte halten sehr gut, Reinigung der Naht mit H_2O_2. Entfernung der Nähte am 8. 10. Spülung der Kieferhöhle o. B. Am 13. 10. Entlassung. Mundwunde reizlos verheilt mit kleiner Fistel am 8. li. oben.

8. **Betti M.,** 37 Jahre alt. Seit $1^1/_2$ Jahren zahnleidend, vor 6 Wochen wurde 1 Molar gezogen. Aus der Wunde eitere es immer noch. Fötor ex ore.

Befund: Nase: re. o. B., li. ebenfalls sauber, mittlere Muschel leicht geschwellt, nirgends Eiter. Li. oben eiternde Zahnfistel. Zahnarzt findet ein Granulom nahe der Kieferhöhle und rät zur Operation. Spülung der li. Kieferhöhle o. B.

Röntgenaufnahme: Stirnhöhlen nicht entwickelt. Siebbeine eine Spur getrübt, ebenso re. Kieferhöhle. Li. Kieferhöhle scharf begrenzt, ihre Zahnbucht ist gegenüber dem Granulom nicht sicher abzugrenzen.

Am 10. 10. Operation in Lokalanästh.

1. Kieferkammschnitt mit Umschneidung der Papille des 1. Schneidezahnes, Ausräumung eines großen Granuloms in der Alveole, die durch eine Fistel mit der Mundhöhle in Verbindung steht.

2. Radikaloperation der li. Kieferhöhle wegen der unmittelbaren Nachbarschaft des Granulomes zur Kieferhöhle.
3. Schluß der oralen Wunde durch Seidennaht.

Verlauf: Fieberfrei, leichte Schwellung der li. Wange, orale Naht wird mit H_2O_2 gereinigt. Am 15. 10. Entfernung der Nähte, die sehr gut gehalten haben. Keine Wangenschwellung mehr. Am 18. 10. Ätzung einer kleinen Granulation mit 10prozent-Argentum. Spülung der Kieferhöhle ergibt einige kleine Schleimflocken. Nachschau am 30. 10.: Narbe vollkommen geheilt, liegt gut dem Knochen an.

9. **Elise W.,** 33 Jahre alt. Früher schon sehr viel Kopfschmerzen über dem li. Auge. Seit 3 Jahren Schwindelanfälle mit Bewußtlosigkeiten. Im letzten Vierteljahr eitrige Absonderung aus der li. Nasenseite und gleichzeitig Schmerzen im li. Auge. Nasenatmung gut.

Befund: Nase: Deviatio septi re., re. Nasenseite sauber, li. allgemeine Rötung und Schwellung. Dicker Eiter im li. mittleren Nasengang. Spülung der li. Kieferhöhle: viel fötider Eiter.

Röntgenaufnahme: Re. Stirnhöhle mittelgroß und klar, die li. ist kleiner und etwas getrübt. Re. Siebbein und re. Kieferhöhle o. B. Li. Siebbein besonders hinten leicht getrübt. Li. Kieferhöhle diffus verschleiert mit unscharfen Grenzen, besonders am Boden. Hier sieht man eine rundliche Aufhellung im Knochen, die vielleicht einem Granulom entspricht.

Offenbar dentale Ursache der Kieferhöhleneiterung (Zahnarzt).

Am 1. 9. 34 Operation in Lokalanästh.

1. Schleimhautschnitt nach Peter und Entfernung der Zahnstümpfe. Bei 2 davon gelangt man sofort in die Kieferhöhle, aus der sich Eiter entleert, während der letzte Molar nicht mit der Kieferhöhle zusammenhängt.
2. Eröffnung der Kieferhöhle nach Caldwell-Luc.

3. Glättung des Kieferkammes und Naht nach verschiedenen Entlastungsschnitten.

Verlauf: Leichter postoperativer Temperaturanstieg, Schwellung der li. Wange, Wundschluß gut, Reinigung desselben mit H_2O_2. Am 8. 11. Entfernung der Nähte, die anscheinend gut gehalten haben. Am 11. 11. besteht nur noch eine kleine durchlässige Stelle in der oralen Wunde. Am 4. 12. kleine Fistel nach dem Munde zu, die mit Trichloressigsäure geätzt wird, sich aber doch nicht verschließt. Deswegen kommt Patient nochmals in die Klinik. Am 19. 12. operativer Fistelverschluß nach Anfrischung der Wundränder. Am 24. 12. Entfernung der Nähte. Fistel geheilt.

10. **Anna R.**, 40 Jahre alt. Vor 4 Jahren Kieferhöhleneiterung re., die durch Spülungen geheilt wurde. Im Juni 34 starker Katarrh, seitdem li. Nasenseite verlegt. Gelbe Absonderung aus der li. Nasenseite und linksseitiges Kopfweh. War schon in Behandlung, wobei der Arzt die Kieferhöhle ausspülte und etwas aus der Nase „herauszwickte".

Befund: Nase bds. gut luftdurchgängig, re. sauber, li. weit, mittlere Muschel zum Teil entfernt, polypöse Siebbeinschleimhaut sichtbar, viel Eiter im li. mittleren Nasengang und am Nasenboden.

Röntgenaufnahme: Verschattung der li. Kieferhöhle.

Am 6. 11. 34 Operation in Lokalanästh.

1. Zahnfleischrandschnitt nach Peter, Entfernung des wackelnden, mit einer Krone versehenen I. Praemolaren li. oben. Außenfläche der Kieferhöhle unverändert.
2. Radikaloperation nach Caldwell-Luc.
3. Glättung des Alveolarkammes, Seidennaht.

Verlauf: Beschwerdefrei, Nase sauber, Spülung der li. Kieferhöhle o. B., Nähte reizlos. Am 11. 11. Entfernung der Nähte. Lappen liegt dem Knochen gut an. Am 16. 11. Entlassung, orale Wunde o. B.

11. **Georg Sp.,** 51 Jahre alt. Seit einigen Monaten Kopfschmerzen in der Stirnhöhlengegend bds., grünlich-gelbe Absonderung, re. mehr wie links. Bei Eiterverhaltung angeblich Schwindel.

Befund: Nase mäßig luftdurchgängig, im re. mittleren Nasengang typische Eiterstraße, Muscheln gerötet und geschwollen. Basale Leiste li. Polypen li.

Durchleuchtung: Stirnhöhle und Kieferhöhle re. verschattet, li. o. B. Spülung der re. Kieferhöhle: trübe eitrige fötide Flüssigkeit.

Röntgenaufnahme: Stirnhöhle mittelgroß, etwas unscharf begrenzt, gut lufthaltig, Siebbeingegend beiderseits getrübt, besonders li., re. Kieferhöhle leicht verschleiert, ihre Grenzen etwas undeutlicher als li.

Am 17. 11. 34 Operation in Lokalanästh.

1. Schleimhautschnitt nach Peter und Ablösung des fazialen und palatinalen Periostes. Entfernung der Wurzeln der I. und II. Praemolaren und des I. Molaren, Glätten des Alveolarkammes.
2. Eröffnung der re. Kieferhöhle nach Caldwell-Luc.
3. Orale Naht, überall Deckung möglich.

Verlauf: Leichter Temperaturanstieg, Schwellung der re. Wange. Nähte halten gut und werden mit H_2O_2 gereinigt. Am 24. 11. Entfernung der Nähte, gute Vernarbung. Am 18. 12. Entlassung. Spülung der Kieferhöhle o. B., Naht gut verheilt.

12. **Lorenz R.,** 49 Jahre alt. 1917 Kieferhöhlenoperation re. Klagt seit 1 Monat über zeitweises Auftreten von schlechtem Geruch in der Nase ohne weitere Beschwerden. Keine Absonderung aus der Nase.

Befund: Nase bds. genügend luftdurchgängig, Septum etwas unregelmäßig, li. untere Muschel polypös verdickt, im mittleren Nasengang bds. schleimiger Eiter, etwas weniger am Nasenboden. Gebiß schlecht, Paradentose. 2. Schneidezahn li. oben beweg- und klopfempfindlich. Durchleuchtung: Stirn-

höhlen klein, etwas dunkel, Kieferhöhlen verschattet. Bei der Spülung der li. Kieferhöhle hat man den Eindruck, als ob das Ostium durch Polypen verlegt sei. Spülung der li. Kieferhöhle diffuse eitrige fötide Trübung. Auf Kopflichtbäder Besserung der starken Kopfschmerzen.

Röntgenaufnahme am 22. 2. 35: Verschattung beider Kieferhöhlen.

Am 27. 2. 35 Entfernung der Muschelhyperplasien li., Spülung der li. Kieferhöhle: starke Trübung, Fötor.

Am 8. 3. 35 Operation in Lokalanästh.

1. Zahnfleischrandschnitt, Entfernung sämtlicher Zähne li. oben. Das Zahnfleisch wird nach oben geschoben, die Alveolen ausgekratzt, alle Ecken und Kanten des Alveolenkammes beseitigt, bis genügend Schleimhaut zur Naht an der Vorder- und Innenseite des harten Gaumens vorhanden ist.
2. Operation nach Caldwell-Luc.
3. Die Vereinigung der Schnittränder gelingt leicht.

Verlauf: Derbe Schwellung der li. Wange. Nähte halten gut und sind verklebt. Entfernung der Nähte. Narbe reizlos, vollkommen zugewachsen.

13. **Max Sch.,** 35 Jahre alt. Schon vor $3^1/_2$ Jahren eitrige Absonderung aus beiden Nasenseiten. Spülung der Stirnhöhle ergab nicht fötide Eiterbröckel. Im li. mittleren Nasengang war ebenfalls Eiter. Bei der Spülung der li. Kieferhöhle fand sich fötider Eiter. Durch weitere Spülungen wurde Besserung erzielt. Febr. 1935 wieder stärkere eitrige Absonderung aus der Nase ohne Kopfschmerzen.

Befund: Nase: Am Naseneingang kleine trockene Borken. In der Gegend des mittleren Nasenganges bds. Eiter, re. auch typische Eiterstraße. Durchleuchtung: Li. Stirnhöhle deutlich verschattet, ebenso beide Kieferhöhlen. Spülung beider Kieferhöhlen: reichlich Eiterflocken, li. mehr wie re. Starker Fötor.

Röntgenaufnahme: Stirnhöhlen mittelgroß, unscharf begrenzt und verschleiert. Beide Siebbeine leicht getrübt. Beide Kieferhöhlen verschattet, re. mehr wie li., mit tiefen Buchten am Boden.

Am 4. 4. 35 Operation in Lokalanästh.

1. Während der Lokalanästhesie re. fließt aus der Alveole des re. I. Praemolaren Eiter, bds. Zahnfleischrandschnitt nach Peter. Außenfläche der Kieferhöhlen nicht verändert.
2. Radikaloperation nach Caldwell-Luc bds.
3. Seidennahtverschluß der oralen Wunden.

Verlauf: Wundnaht bds. gut verklebt, kein Abfluß zur Mundhöhle bei der Spülung der Kieferhöhlen. Abwaschen der Naht mit H_2O_2. Am 9. 4. 35 Entfernung der Nähte. Am 18. 4. Entlassung, Narben gut verheilt. Das Zahnfleisch liegt fest auf der knöchernen Unterlage auf.

14. **Annemarie F.,** 20 Jahre alt. Vor 8 Wochen Entfernung des VI. Zahnes li. oben wegen Granuloms, das mit der li. Kieferhöhle in Verbindung stand. Vorübergehende Besserung. Dann wieder sehr starke Beschwerden in der li. Kiefergegend, die angeblich nur mit Mo. einigermaßen zu bekämpfen waren (? !). In letzter Zeit auch starke Kopfschmerzen, besonders links. Eitrige, übelriechende Sekretion aus der li. Nasenseite.

Befund: Nase bds. gut luftdurchgängig. Li. mittlere Muschel polypös verdickt, typische Eiterstraße. Nach Abschwellen fließt beim Absaugen von oben reichlich eitriges Sekret nach. Gebiß gut.

Röntgenaufnahme: Verschattung der li. Kieferhöhle.

Am 15. 1. 36 Operation in Lokalanästh.

1. Zahnfleischrandschnitt nach Peter, Außenfläche der Kieferhöhle reich an Blutpunkten.
2. Radikaloperation nach Caldwell-Luc. Nach Entfernung der stark polypös verdickten Schleimhaut und Absaugen

des fötiden Eiters findet sich eine breite Fistel, die von der Außenfläche der Alveole des bereits entfernten VI. in ein Granulom führt. Von diesem wiederum besteht ein Zugang zur Kieferhöhle und zu einer kleinen Zyste über dem VII. Granulom und Zyste werden entfernt, ebenso der Knochen der leeren Alveole.

3. Naht des Zahnfleisches unter Überdeckung der Zahnlücke.

Verlauf: Keine Schwellung der Wange. Nähte mit H_2O_2 gereinigt und mit Xeroformpulver bestäubt. Am 22. 1. 36 Entfernung der Nähte. In der Zahnlücke besteht eine kleine Fistel, die mit Trichloressigsäure geätzt wird. Kieferhöhle und Nase sauber. Am 25. 1. Entlassung. In der Wundbucht der Zahnlücke Granulation, die wieder mit Trichloressigsäure geätzt wird. Bei der Spülung der li. Kieferhöhle kann man keinen Abfluß zum Mund hin feststellen. Am 3. 2. Zahnlücke geschlossen, Zahnfleisch gut verheilt.

Am 20. 2. ist die orale Naht fast unsichtbar.

15. **Margarete St.,** 62 Jahre alt. Seit einem Vierteljahr kann die Patientin nicht mehr durch die Nase atmen. Schläft mit offenem Munde. 1935 Gesichtsrose; seitdem schwillt die rechte Gesichtshälfte ab und zu an. Arzt stellte Nasenpolypen fest, weswegen sie in die Klinik kommt.

Befund: Nase re. luftundurchgängig, durch Polypen vollkommen verlegt. Li. Nasenseite frei, Krusten. Nach Entfernung kleiner Polypen re. sieht man die mittlere Muschel weit nach unten und der Mitte zu vorspringen. Sie erscheint verdrängt. Spülung der re. Kieferhöhle ergibt einzelne Schleimballen, dazwischen kleinflockige, nicht fötide Eiterbröckel.

Röntgenaufnahme: Starke Verschattung der re. Kieferhöhle. Luftgehalt der re. Nasenseite sehr gering. Begrenzung der re. Kieferhöhle ziemlich unscharf. Erhebliche Atrophie des Ober- und Unterkiefers.

Am 23. 5. 36 Operation in Lokalanästh.

1. Schnitt auf der Höhe des Kieferkammes, Entfernung des paradentotisch veränderten re. oberen Eckzahnes und der Wurzel des re. oberen I. Schneidezahnes. Ein großer Teil der Kieferhöhlenwand fehlt; Tumormassen (Karzinom), die in die re. Wange hineingewuchert sind.
2. Radikaloperation des Tumors nach Denker.
3. Seidennähte als Verschluß der oralen Wunde.

Verlauf: Schwellung der re. Wange kaum vorhanden. Orale Wunde gut verschlossen. Am 28. 5. Entfernung der Nähte. Narbe reizlos und fest. Patientin wird nach wiederholter Röntgenbestrahlung nach Hause entlassen. Orale Wunde vollkommen verheilt.

16. **Werner K.,** 27 Jahre alt. März 1936 starke Erkältung mit schleimig-eitriger Sekretion aus der Nase. Keine Kopfschmerzen. Kurze Besserung. Mitte April 1936 erneute Sekretion aus der re. Nasenseite mit anfangs geringen, später sehr heftigen Stirnkopfschmerzen hauptsächlich re., die sowohl in den Hinterkopf als auch in die Kiefergegend ausstrahlen. Die re. Gesichtshälfte ist angeschwollen.

Befund: Nase re. fast luftundurchgängig, sehr eng, vollkommen verlegt von eitrig schleimigem Sekret. Nach Absaugen und Abschwellen deutliche Eiterstraße über die mittlere Muschel herab. Septum im oberen Teil nach rechts ausladend, daher Nase oben sehr eng. Schleimhaut gerötet. Li. Nasenseite o. B.

Durchleuchtung: Verschattung der re. Kieferhöhle bis zum Auge. Spülung der re. Kieferhöhle. Dicker Eiter, hochgradiger Fötor.

Gebiß: Re. oben Zahnbrücke von IV, V, VI. Über der Krone von V große eiternde Fistel.

Röntgenaufnahme: Re. Kieferhöhle stark verschattet, Siebbein und Stirnhöhle getrübt. Am Boden der re. Kieferhöhle mehrfache Wurzelfüllungen der Backenzähne, die offenbar mit dem Boden der Kieferhöhle in Verbindung stehen.

Am 25. 5. Operation in Lokalanästh.

1. Wegnahme der Brücke re. oben, sie besteht aus 2 Kronen und einer Fazette. Danach Schnitt im hinteren Abschnitt am Zahnfleischrand, vorne höher. Anschließend Entfernung der Zähne V—VIII. An der Außenfläche der Alveole von IV befindet sich eine Fistel von Linsengröße, die durch Granulationen in die Kieferhöhle führt.
2. Kieferhöhlenoperation nach Denker.
3. Glättung des Kieferkammes, Primärnaht mit Seide.

Verlauf: Wundnaht reizlos, wird mit H_2O_2 gereinigt. Am 30. 5. Entfernung der Nähte, die offenbar gut halten. Die Untersuchung vom 6. 6. ergibt, daß sich die Schleimhaut im mittleren Abschnitt der Naht eingerollt hat, so daß sich hier eine kleine Öffnung gebildet hat, die geschlossen werden muß. Am 8. 6. Verschluß dieser kleinen Öffnung in Lokalanästh. Der buccale Schleimhautrand, welcher auf kurze Strecke eingeschlagen ist, wird herausgeholt, beide Schleimhauträndер leicht angefrischt und mit stärkerer Seide genäht. Am 12. 6. Pat. entlassen. Naht hat gehalten, ist reizlos und zeigt nirgends Durchlässigkeit.

17. **Anastasia B.,** 27 Jahre alt. Seit Sommer 1935 Eiterung aus der Nase. Seit 6 Monaten besteht eine Schwellung über dem re. Auge. Zuletzt auch starke Kopfschmerzen, eitrige Absonderung aus Nase und Rachen.

Befund: Nase: re. eng, Schleimhaut gerötet, Spina hinten unten, Eiterstraße im mittleren Nasengang. Li. große untere Muschel, keine Eiterstraße. Crista vorne unten. Äußerlich etwa wallnußgroße, derbe, gut verschiebliche Schwellung im Bereich der re. Kieferhöhle, die klopf- und druckempfindlich ist. Spülung der re. Stirnhöhle o. B. Spülung der re. Kieferhöhle ergibt diffusen Eiter und Flocken.

Röntgenaufnahme: Siebbein und Kieferhöhle re. deutlich gegenüber li. Seite verschattet.

Am 1. 7. Operation in Lokalanästh.

1. Schleimhautschnitt nach Peter. Entfernung des re. oberen Weisheitszahnes.
2. Radikaloperation der Kieferhöhle nach Denker.
3. Verschluß der oralen Wunde mit Seide.

Verlauf: Geringe Schwellung der re. Gesichtshälfte. Am 8. 7. Entfernung der Nähte. Am 9. 7. besteht in der Gegend des II. eine Schleimhautfistel, durch die bei der Spülung der Kieferhöhle Spülwasser in die Mundhöhle abfließt. Am 13. 7. ist der Schleimhautschnitt vollkommen vernarbt. Am 16. 7. Entlassung. Zahnfleischrandschnitt gut verheilt. Keine Fistel vorhanden.

18. **Karl Sch.,** 48 Jahre alt. Seit einem Jahr erschwerte Nasenatmung ohne sonstige Beschwerden. Hört etwas schlechter.

Befund: Nase bds. schlecht luftdurchgängig. Besonders nach Cocainisieren sieht man bds. Polypen, vorwiegend hinten oben, viel Schleim, kein Eiter.

Gebiß: Zahnlücken, re. oben schlecht mit eingezogener Narbe in der Fossa canina nach früherer Zahnfisteloperation. Am 17. 9. Entfernung der Polypen bds. in Lokalanästh. Am 18. 9. viel Eiter in der re. Nasenseite und eitrige Trübung der Spülflüssigkeit. Weiter Spülungen ergeben immer Eiter. Untersuchung der Zähne zeigt zahlreiche Herde re. oben, die Brücke soll ebenfalls entfernt werden.

Röntgenaufnahme: Starke Verschattung der re. Kieferhöhle.

Am 7. 10. Operation in Lokalanästh.

1. Wegnahme der den ganzen re. Oberkiefer einnehmenden Brücke und einiger Zahnreste. Unter der Brücke befindet sich eine Fistel, die in die Kieferhöhle hineinführt.
2. Operation der Kieferhöhle nach Denker.
3. Nach Glättung der knöchernen Wände des Alveolarkammes Seidennaht.

Verlauf: Geringe Schwellung der re. Wange, keine Beschwerden, kein Fieber. Orale Wunde gut verheilt. Am 11. 10. Entfernung der Nähte. Zahnfleisch liegt der knöchernen Unterlage gut auf. Bei Spülung der re. Kieferhöhle besteht kein Abfluß der Spülflüssigkeit in den Mund. Bei einer Nachuntersuchung am 4. 11. ist die orale Narbe vollkommen und fast nicht mehr sichtbar.

19. **Anna U.**, 19 Jahre alt. Schon öfters Schwellung der li. Backengegend. Seit einigen Wochen in zahnärztlicher Behandlung. Seit 5 Tagen Schwellung der li. Nasengegend und über dem Siebbein. Wird vom Zahnarzt wegen Kieferhöhleneiterung eingewiesen.

Befund: Nase: Septum nach re. infolge der Schwellung li. verdrängt. Re. Nasenseite o. B. Li. deutliche Eiterstraße aus dem mittleren Nasengang nach unten. Außerdem scheint Eiter hinter der mittleren Muschel hervorzuquellen. Kieferhöhleneingang weit, sondierbar. Starke Schwellung unter der li. Orbita und über dem li. Siebbein. Im Winkel zwischen Nase und li. Oberkieferabschnitt auch heute noch deutliche Fluktuation bei praller Vorwölbung in der Fossa canina.

Am 8. 11. Operation in Lokalanästh.

1. Peterschnitt und Ablösung der durch frühere Einschnitte stark vernarbten Schleimhaut. Darnach sieht man in der äußeren Wand der Alveole des II. li. oberen Schneidezahnes eine eiternde Fistel.
2. Operation der Kieferhöhle nach Denker.
3. Bei Reinigung der bezeichneten Alveole fällt man mit dem Löffel in eine große Höhle, die sich von dieser Alveole entlang dem Nasenboden nach innen erstreckt und fötiden Eiter und Granulationen enthält. Wahrscheinlich handelt es sich um ein zystisch verändertes Granulom. Da der 2. Schneidezahn stark wackelt und zu dieser Komplikation geführt hat, wird er entfernt, seine Alveole geglättet. Die große Granulomhöhle steht am unteren Pol der seitlichen

Nasenwand am Schluß der Operation mit der Kieferhöhle in Verbindung. Die nun folgende Naht ist durch die mehrfachen Zahnlücken sehr erschwert, sie wird mit feinster Seide und geraden Nadeln ausgeführt. Die Schleimhaut kann überall fest aneinander genäht werden.

Verlauf: Geringe Wangenschwellung, keine Beschwerden. Täglich Reinigung mit H_2O_2. Naht hat bis jetzt gut gehalten. Am 13. 11. teilweise Entfernung der Nähte. Schleimhaut gut verklebt. Am 14. 11. Entfernung der letzten Nähte. Orale Wunde gut verheilt. Nur an der Stelle des extrahierten Zahnes ist die Oberfläche der Schleimhaut unregelmäßig und wird deshalb mit Argentum geätzt. Pat. wird am 28. 11. nach Hause entlassen. Die orale Narbe ist gut verheilt und vollständig geschlossen. Nachschau am 13. 1. 37; Mundnaht vollkommen reizlos und geschlossen.

20. **Hulda K.,** 61 Jahre alt. Seit Frühjahr 1936 zeitweises Reißen und Toben in der re. Wange, das seit etwa 6 Wochen an Stärke und Häufigkeit zugenommen hat, so daß sie nachts kaum mehr schlafen kann. Stand in ärztlicher Behandlung.

Befund: Nase bds. gut luftdurchgängig, Schleimhäute blaß, trocken, Septum unregelmäßig, kein Eiter. Im Bereich des zahnlosen re. Oberkiefers etwa in der Gegend des früheren Eckzahnes befindet sich eine feine Fistel, bei deren Sondierung stinkender Eiter aus der Tiefe dringt. Mit der Sonde kommt man auf Rauhigkeiten, vielleicht eine Zahnwurzel.

Röntgenaufnahme: Starke Kieferatrophie. Der li. obere und der re. untere Eckzahn sind noch vorhanden, außerdem erkennt man re. oben eine offenbar verlagerte Eckzahnwurzel. Der Boden der re. Kieferhöhle ist sehr dünn.

Zahnfilm: Zurückgebliebene Wurzel des re. oberen Eckzahnes, wahrscheinlich in ziemlich engem Kontakt mit der Kieferhöhle. Nach außen erscheint der Wurzelrest angenagt, wahrscheinlich kariös.

Am 31. 12. 36 Operation in Lokalanästh.

1. Schnitt auf der Höhe des Kieferkammes und Ablösung der Weichteile. Dies gelingt wegen starker Narbenbildung nur schwer. Dabei quillt aus der Gegend der vermuteten Wurzel Eiter. Bei vorsichtiger Freilegung der im Röntgenbild gesehenen Wurzel zeigt sich, daß dieselbe vollkommen waagrecht entlang dem Kieferkamm nach außen verläuft und zwar mit der Spitze lateral. Nach Fortnahme einer dünnen knöchernen Wand kann sie mit dem Elevatorium herausgehoben werden. An ihrem nach medial gelegenen Ende befinden sich reichlich Granulationen. An Stelle der Wurzel sieht man alsdann eine längliche tiefe Grube, die überall durch eine sehr dünne Wand von der Kieferhöhle getrennt ist. Diese wird nicht angegangen. Reinigung mit H_2O_2, Jodoformpulver, Seidennaht.

Verlauf: Geringe Schwellung der re. Wange. Nähte halten gut. Am 4. 1. Entfernung der Nähte. Mundwunde verheilt gut. Am 10. 1. Entlassung. Orale Wunde gut verschlossen.

Rückblick.

Die beschriebenen Beispiele zeigen, daß von den 20 operierten Kranken 14 ohne jegliche Komplikation heilten. Das Zahnfleisch lag hierbei immer gut auf und konnte mit seiner knöchernen Unterlage vollkommen verkleben. Die Narbe war fast unsichtbar.

In einem Falle (19) war die Schleimhautoberfläche an der Stelle des extrahierten Zahnes nicht ganz glatt geheilt, so daß sie mit Argentum geätzt werden mußte. Darnach trat vollkommener und glatter Verschluß der Wunde ein.

In 2 Fällen (14 u. 17) wurden nach der Entfernung der Nähte Fisteln festgestellt, durch die das Spülwasser bei der Kieferhöhlenspülung in die Mundhöhle ablief. Durch Ätzung mit Trichloressigsäure wurde der endgültige Verschluß der oralen Wunde erzielt.

Bei 2 weiteren Operierten schloß sich die Wunde ebenfalls nicht spontan. In dem einen Falle (9) wurde der Fistelverschluß

nach Anfrischen der Wundränder auf operativem Wege erzielt. Die Ursache der Fistelbildung in dem 2. Falle (16) war ein Einrollen der Schleimhaut im mittleren Nahtabschnitt. Nach Glättung des buccalen Schleimhautrandes wurden beide Wundränder angefrischt und mit stärkerer Seide wieder vernäht, wodurch der vollkommene Verschluß der Wunde erreicht wurde.

Nur ein Kranker (7) wurde mit einer kleinen Fistel am VIII. li. entlassen, ein Umstand, den man indessen nicht ohne weiteres der Methode zur Last legen darf.

Schlußfolgerung.

Wir haben gesehen, daß sich die Schnittführung nach K. Peter zur Freilegung der Kieferhöhle bestens bewährt hat. Nur bei einem Kranken kann die Naht nicht als vollständig geheilt betrachtet werden. Bei den anderen 19 Kranken wurde ein sehr guter und vollkommener Verschluß der oralen Wunde selbst dann erzielt, wenn umfangreiche Zahnlücken vorhanden waren oder durch Extraktion entstehen mußten.

Die günstige Verwendbarkeit des Zahnfleisches für plastische Zwecke wurde vor allem in 17 Fällen deutlich bewiesen.

Die Anwendung des Zahnfleischrandschnittes nach K. Peter wird sich im allgemeinen auf solche Kieferhöhlenempyeme beschränken, bei denen kariöse Zahnwurzeln, Granulome oder vereiterte Zahnzysten Ursachen des Kieferhöhlenempyems sind. Aber auch bei jeder rhinogenen chronischen Kieferhöhleneiterung hat sich der Schnitt nach K. Peter gut bewährt. Das gleiche gilt für zahnlose Kiefer. Der Petersche Schnitt kann somit aufs beste empfohlen werden.

Die Arbeit konnte gleichzeitig dartun, wie wichtig die gründliche Beachtung des Gebisses in allen Fällen entzündlicher Erkrankungen der Kieferhöhle und der Nase, aber auch ursächlich ungeklärter Kopfschmerzen ist. Ganz besonders jene Kranken, welche Stiftzähne

oder Kronen tragen, sind in **jedem** Falle bei entsprechenden Klagen auf das Vorhandensein von Granulomen, Zysten, Fisteln und dergleichen sorgfältigst zu untersuchen. Die Erfahrung lehrt, daß von mancher zahnärztlichen Seite **vor** der prothetischen Behandlung viel zu wenig Wert auf das Verhalten der Zahnwurzeln gelegt wird.

Am Schlusse meiner Arbeit ist es mir eine angenehme Pflicht, Herrn Privatdozent Dr. med. H. Richter, für die Überlassung der Arbeit und für die liebenswürdige Förderung, die er ihr zuteil werden ließ, meinen herzlichsten Dank auszusprechen.

Mein Lebenslauf.

Am 8. Januar 1909 wurde ich als erster Sohn des Sanitätsrates Dr. med. Heinrich Schmid und seiner Frau Sophie geb. Oldenbourg zu Bad Reichenhall geboren. Nach dem Besuch von 4 Klassen Volksschule trat ich in die humanistische Abteilung der Privatschule in Bad Reichenhall über, der ich 6 Jahre angehörte. Die übrigen Schuljahre verbrachte ich dann in München auf dem Theresiengymnasium, wo ich im März 1930 meine Reifeprüfung ablegte. Die ersten 5 Semester meines Medizinstudiums war ich in Erlangen. Nach bestandener Vorprüfung ging ich je ein Semester nach Innsbruck, Rostock und München. Die restlichen Semester verbrachte ich in Erlangen, wo ich auch im November 1935 mein medizinisches Staatsexamen bestand. Mein praktisches Jahr leistete ich in der Universitätsohrenklinik und in der medizinischen Klinik zu Erlangen ab.

Am 2. Januar 1932 trat ich der Studentengruppe des Stahlhelms bei. Im Oktober 1933 wurde ich dann in München in die SA. übernommen.

Im Dezember 1934 meldete ich mich zu dem ersten achtwöchentlichen Freiwilligenkurs des Reichsheeres. Ich war dann vom 7. 1. bis 9. 3. 1935 in Grafenwöhr. Den vorgeschriebenen 2. Lehrgang machte ich vom 26. 10. bis 21. 12. 1936. Meine erste Sanitätsübung diente ich vom 4. 1. bis 28. 2. 1937 ab, an welchem Tage ich als Unterarzt der Reserve ausschied.